



草鱼呼肠孤病毒Ⅱ型自然发病与人工注射感染草鱼的病理症状和病毒分布研究

杨玲 苏建国

Studies on pathological symptoms and virus distribution in natural and artificial injection infection *Ctenopharyngodon idella* with grass carp reovirus type Ⅱ

YANG Ling SU Jianguo

在线阅读 View online: <https://doi.org/10.11964/jfc.20200912395>



关注微信公众号, 获得更多资讯信息

您可能感兴趣的其他文章

Articles you may be interested in

两株Ⅱ型草鱼呼肠孤病毒的分离、鉴定及生物学特性比较

Isolation and identification of two new isolates of genotype Ⅱ grass carp reovirus and comparison of their biological characteristics
水产学报. 2020, 44(6): 1013 <https://doi.org/10.11964/jfc.20190611846>

四川地区养殖鲤疱疹病毒Ⅱ型的鉴定及病理学研究

Identification and pathological study of Cyprinid herpesvirus Ⅱ in Sichuan
水产学报. 2020, 44(9): 1397 <https://doi.org/10.11964/jfc.20190711875>

草鱼7个插入/缺失型突变多态性及与幼鱼生长性状关联分析

Polymorphism of seven insert/deletion mutations and their connection with growth traits of juvenile grass carp (*Ctenopharyngodon idella*)
水产学报. 2019, 43(8): 1706 <https://doi.org/10.11964/jfc.20180911463>

感染草鱼呼肠孤病毒对肠道菌群多样性的影响

EFFECTS OF REOVIRUS INFECTION ON THE INTESTINAL MICROBIOTA DIVERSITY OF GRASS CARP (*CTENOPHARYNGODON IDELLA*)
水生生物学报. 2019, 43(1): 109 <https://doi.org/10.7541/2019.014>

两株Ⅱ型草鱼呼肠孤病毒的分离、鉴定及生物学特性比较

Isolation and identification of two new isolates of genotype Ⅱ grass carp reovirus and comparison of their biological characteristics
水产学报. 2020, 44(6): 1013 <https://doi.org/10.11964/jfc.20190611846>

草鱼呼肠孤病毒HZ08株抗体IPMA检测方法的建立及应用

Establishment and application of immunoperoxidase monolayer assay for detection of the antibody against grass carp reovirus HZ08
水产学报. 2017, 41(1): 142 <https://doi.org/10.11964/jfc.20160110271>



草鱼呼肠孤病毒 II 型自然发病与人工注射感染草鱼的病理症状和病毒分布研究

杨玲^{1,2,3}, 苏建国^{1,2,3*}

(1. 华中农业大学水产学院, 湖北 武汉 430070;

2. 海洋科学与技术国家实验室, 海洋生物与生物技术实验室, 山东 青岛 266237;

3. 华中农业大带长江经济带大宗水生生物产业绿色发展教育部工程研究中心, 湖北 武汉 430070)

摘要: 为了探究自然发病和人工注射感染草鱼呼肠孤病毒 II 型 (GCRV-II 型) 草鱼的临床症状、病理特征和病毒分布的区别, 实验采用临床剖检、组织病理学观察、分子生物学检测、实时荧光定量 PCR (qRT-PCR) 和蛋白质印迹法 (Western blot) 等检测方法开展实验, 通过对自然发病和人工注射感染草鱼的临床症状进行比较, 结果显示, 患病草鱼的眼眶、鳃盖、口腔、腹部、鳍条基部、肠道、肌肉出现明显的点状出血, 且后者的出血情况比前者更为严重; 比较组织病理切片, 发现草鱼感染组织出现不同程度的充血和红细胞充盈现象, 其中, 人工注射感染草鱼的肠道、肌肉和肝胰脏的病变程度更为严重, 呈现出较为严重的组织内出血和病变, 而自然发病草鱼的鳃和脾脏的病变程度更为严重, 鳃呈现出较为严重的充血和炎症增生物, 脾脏出现大面积含铁血黄素沉积块病灶。qRT-PCR 和 Western blot 检测结果显示, GCRV 在不同的组织中均有分布, 头肾在两种感染方式的患病草鱼中的病毒量都比较高, 人工注射感染草鱼的肝胰脏、肠道和肌肉的病毒量较高, 自然发病草鱼的中肾、鳃和脾脏的病毒量较高。因此, 在人工注射感染时, 肝胰脏、肠道和肌肉可能是 GCRV 入侵的主要靶器官, 而在自然发病时, 鳃可能是 GCRV 入侵的主要靶器官, 病毒聚集靶器官都是头肾, 头肾是 GCRV 的“病毒库”。本研究有助于深入解析 GCRV 的发病机制和草鱼的免疫响应, 同时为草鱼出血病的防治和疫苗的研发提供参考。

关键词: 草鱼; 草鱼呼肠孤病毒; 临床症状; 组织病理学; 病毒分布

中图分类号: S 941.41⁺¹

文献标志码: A

草鱼 (*Ctenopharyngodon idella*) 是我国水产养殖中最重要的淡水养殖鱼类之一。根据 2020 年中国渔业统计年鉴, 2019 年草鱼产量达 553.3 万 t, 占淡水养殖产量的 18.36%。然而, 每年草鱼呼肠孤病毒 (grass carp reovirus, GCRV) 引起的草鱼鱼种出血病死亡率高达 90%^[1], 给我国水产养殖业造成了巨大损失。

GCRV 是一种双链 RNA(dsRNA) 病毒, 属于水生呼肠孤病毒属 (*Aquareovirus*), 是水生呼肠孤病毒中毒性最强的病毒^[2]。11 个基因片段共编码 13 个蛋白质, 包括 7 个结构蛋白和 6 个非结构蛋白^[3-4]。其中, M6 片段编码主要外衣壳蛋白 VP4 表达量中等^[5], 具有良好的抗原性和免疫原性, 以及高度稳定性和保守性, 在病毒的膜穿过程

收稿日期: 2020-09-08 修回日期: 2021-02-05

资助项目: 国家重点研发计划“蓝色粮仓科技创新”专项 (2018YFD0900504)

第一作者: 杨玲 (照片), 从事鱼类免疫学研究, E-mail: yangling201807@163.com

通信作者: 苏建国, 从事养殖鱼类先天性抗病毒免疫系统方面研究, E-mail: sujianguo@mail.hzau.edu.cn



中起重要作用^[6-8]。S7片段编码外纤维蛋白VP56,表达量最高^[5],可能与草鱼细胞膜上JAM-A蛋白相互作用,参与病毒和细胞的吸附作用,在病毒入侵宿主环节起重要作用^[9-11]。实时逆转录PCR(RT-PCR)病毒鉴定是监测和诊断GCRV感染的主要方法^[1],同时还包括常规PCR、实时荧光定量PCR(qRT-PCR)、反转录—环介导等温扩增技术和单克隆抗体检测法^[12],VP4和VP56基因片段具有高度保守性和稳定性,可用于鉴定病毒类型。GCRV分为3种类型,其中GCRV-II型是目前流行的类型,更接近于正呼肠孤病毒属(*Orthoreovirus*)^[13]。由于病毒的快速进化,不同类型病毒其氨基酸序列的同源性不足30%^[1]。不同病毒株其毒力有所不同,与其潜伏期长短和宿主免疫应答强弱有关,其中GCRV-II型潜伏期短,致死率高^[12,14]。至2014年,在我国已经分离鉴定出草鱼呼肠孤病毒超过30株,而截止至2016年,完成全基因组测序的毒株已有12株^[15-16]。GCRV的流行具有典型的季节性,其水温为25℃~30℃时最易暴发^[12]。有研究者对2009—2011年从全国各地收集的草鱼出血病病鱼进行检测和初步流行病学分析,结果发现,II型阳性率最高,I型阳性率和III型阳性率较低,且出现I型和II型混合感染以及II和III型混合感染,其他类型的混合感染未检测到^[16]。因此,在高密度养殖环境下,GCRV感染草鱼存在混合感染的情况。

早在1986年,我国研究者就开始研究关于草鱼出血病的组织病理症状^[17],其中对自然发病鱼和人工感染发病鱼的肌肉、鳃、肠道、肝胰脏、肾脏和脾脏组织进行组织病理学分析,但未对两类病鱼的临床症状和组织病理症状进行比较和分析,未对两种病鱼的组织病毒分布进行研究。目前已有对人工感染GCRV-II型病毒的草鱼组织病理特征的研究,涉及血液参数和各组织的病毒分布情况等^[5,18],但仍缺乏对自然发病鱼和人工感染病鱼的系统比较和研究。为了达到更有效的防控效果,学者们尝试不同的人工感染方式,例如腹腔注射感染、高渗浸泡感染、饲料拌喂感染和灌胃法感染等^[19]。腹腔注射感染虽然并非自然感染途径,但依然是研究免疫响应的主要感染方式。自然感染和人工感染的病理症状和组织病毒分布的差异仍缺乏研究。本实验通过临床剖检、组织病理学观察、qRT-PCR及Western blot等技术手段对自然发病鱼和人工感染鱼的临床病理症状、

病毒在核酸和蛋白水平的组织分布进行系统性比较研究,为该病原的致病机理研究提供参考,也为进一步研究草鱼抗病毒免疫奠定基础。

1 材料与方法

1.1 实验材料

自然发病和健康草鱼分批购于湖北省黄冈市黄州区草鱼养殖场,体质量20~30g/尾,两批分别购于2019年3月和9月,鱼体健壮活泼,无明显伤病;草鱼呼肠孤病毒GCRV-097株,属于GCRV-II型,由本实验室保存;VP4和VP56多克隆抗体由实验室自制和保存;PCR Mix, DNA Marker, RNAiso Plus购自TaKaRa公司,qRT-PCR预混液(SYBR Green BioEasy Master Mix)购自杭州博日科技股份有限公司,M-MLV反转录酶购自美国Promega公司,所有qRT-PCR引物由武汉擎科伟业生物科技有限公司合成。

1.2 人工感染实验

将第二批购入的健康草鱼在华中农业大学水产学院鱼类养殖系统暂养7d后,随机挑选5尾草鱼,提取组织RNA后进行PCR检测,结果显示GCRV为阴性。取实验室所保存的病毒液进行反复冻融3次后,4℃下12000r/min离心30min,将收集的上清液通过0.22μm的无菌滤器过滤后,按比例混入双抗。随后将30尾草鱼分为2组,每组15尾,实验组每尾腹腔注射0.2mL的病毒,对照组每尾注射0.2mL的无菌磷酸缓冲盐溶液(PBS),实验期间水温控制在(28±1)℃,每天观察2次,连续观察10d,记录死亡数并对出现发病症状的草鱼及时进行处理。

1.3 组织样品的采集、解剖及处理

自然发病草鱼属于第一批购入的草鱼,在华中农业大学水产学院养殖系统养至2019年6月,期间每日早晚8点投喂2次饲料,并在鱼进食完成后及时清理底部残渣,发现该批草鱼出现了草鱼出血病症状,从中采集并解剖7尾患病个体,取鳃、脾脏、肝胰脏、肌肉、头肾、中肾和肠道组织后分别分2组,1组用10%的中性甲醛溶液置于4℃进行固定用于组织病理研究,另1组冻存于-80℃冰箱用于后续的核酸和蛋白检测,对人工感染草鱼组织样品的处理及保存方式和自然发病草鱼相同。

1.4 组织病理观察

将保存在 10% 的中性甲醛溶液的组织样品进行修块, 通过不同浓度梯度的乙醇使组织脱水, 然后通过二甲苯对组织进行透明处理。将组织放于熔化的石蜡中进行包埋, 蜡块凝固后可进行修整及切片, 将蜡片贴于干净的载玻片上, 烘干后进行脱蜡、渗水及苏木精-伊红 (H.E) 染色, 用中性树胶封片, 烘干后在光学显微镜下观察其主要病变并照相记录。用 Image J 软件对肌肉、肠道和脾脏组织切片中的红细胞面积、含铁血黄素沉积面积和组织全部面积之比计算出红细胞浸润比和含铁血黄素沉积占比。

1.5 qRT-PCR

取 7 尾人工注射感染草鱼和自然发病草鱼鳃、脾脏、肝胰脏、肌肉、头肾、中肾和肠道组织 40~80 mg 置于 800 μ L TRIzol (Invitrogen) 中匀浆后, 按照说明书提取并检测总 RNA, 反转录成 cDNA, -20°C 保存。VP4、VP56 定量引物用 Primer premier 5 软件设计合成, 每条引物的退火温度均为 60°C , 18S rRNA 作为内参基因, 引物信息见表 1。以反转录产物为模板, 使用相应引物进行 qRT-PCR, 反应体系为 15 μ L, 含 2 \times SYBR Green Bio-Easy Master Mix 7.5 μ L, cDNA 2 μ L, 灭菌超纯水 5.1 μ L, 上下游引物各 0.2 μ L。反应程序为 95°C 预变性 1 min, 94°C 变性 15 s, 60°C 退火 15 s, 72°C 延伸 20 s, 共 40 个循环。

1.6 Western blot 检测不同组织中病毒的蛋白表达

分别取 7 尾自然发病和人工感染草鱼鳃、脾脏、肝胰脏、肌肉、头肾、中肾和肠道组织 40~80 mg 置于 400~800 μ L 组织裂解液中, 提前在组织裂解液中加入 1 mol/L 苯甲基磺酰氟蛋白酶抑

制剂 (PMSF), 匀浆器研磨至充分裂解后, 离心取上清液后加入上样缓冲液煮沸, 提取蛋白分别进行聚丙烯酰胺凝胶电泳 (SDS-PAGE), 半干转膜法转移至硝酸纤维素膜 (NC 膜) 上, 于 2% 的 BSA 封闭液中室温封闭 2 h; 一抗为 1:1 000 稀释的 VP4 和 VP56 血清, 4°C 孵育过夜; 二抗为 1:5 000 稀释的 HRP 标记的羊抗鼠 IgG, 37°C 作用 1 h; 每次反应后均用 TBST 洗 3~5 次, 每次 10 min。以 β -actin 作为内参, 一抗为 1:10 000 稀释的 β -actin 兔源单克隆抗体, 二抗为 1:5 000 稀释的 HRP 标记的羊抗兔 IgG。用 TMB 显色剂显色并观察结果。

1.7 数据处理与统计学分析

实验数据用 GraphPad Prism 7.0 软件进行分析、统计和作图, 以 means \pm SD 表示结果。每组实验数据都是由 3 次及以上独立重复数据组成。使用 Student's two-tailed *t* 检验对实验数据进行统计学分析, 以显示实验组之间的显著差异。“*”表示差异显著 ($P \leq 0.05$); “**”表示差异极显著 ($P \leq 0.01$)。

2 结果

2.1 临床症状比较

人工感染 GCRV-II 型病毒草鱼、自然发病草鱼和健康草鱼的临床症状比较结果显示, 人工感染草鱼可见较为明显的肌肉出血现象, 体表出血严重, 鳃盖内外、口腔内部和上下颌以及眼眶边缘均有明显出血点, 鳍条充血, 肛门红肿, 解剖后可见腹腔中充满红色腹水, 肠道红肿充血; 自然发病草鱼可见体表有零星出血点, 鳃盖内外、口腔内部以及眼眶边缘均有出血点, 腹鳍充血, 肛门红肿, 解剖后可见腹腔中有红色腹水, 肌肉有轻微出血现象, 与人工感染的草鱼相比, 出血

表 1 定量 PCR 引物

Tab. 1 The primers of qRT-PCR for virus detection

引物名称 primers name	序列 sequences (5'-3')	片段大小/bp size	目的基因 target gene	序列号 accession number
VF146	CGAAAACCTACCACTGGATAATG	135	VP4	MN136091
VR147	CCAGCTAATACGCCAACGAC			
VF73	AGCAGGCTATTCATCACCAGT	107	VP56	MK675081
VR74	GTTCTAACGCTACCGTCTTTTC			
18F99	ATTTCGACACGGAGAGG	90	18S rRNA	EU047719
18R100	CATGGGTTTAGGATACGCTC			

情况均较轻, 发病症状也较为轻微; 健康草鱼体表光亮, 全身无出血点, 肌肉呈白色, 解剖后腹腔中无腹水, 内脏无病变(图 1)。总的来说, 从人工感染 GCRV- II 型病毒、自然发病和健康草鱼的临床症状比较来看, 人工感染草鱼的发病症状明显, 而自然发病的草鱼发病症状相对较轻, 整体

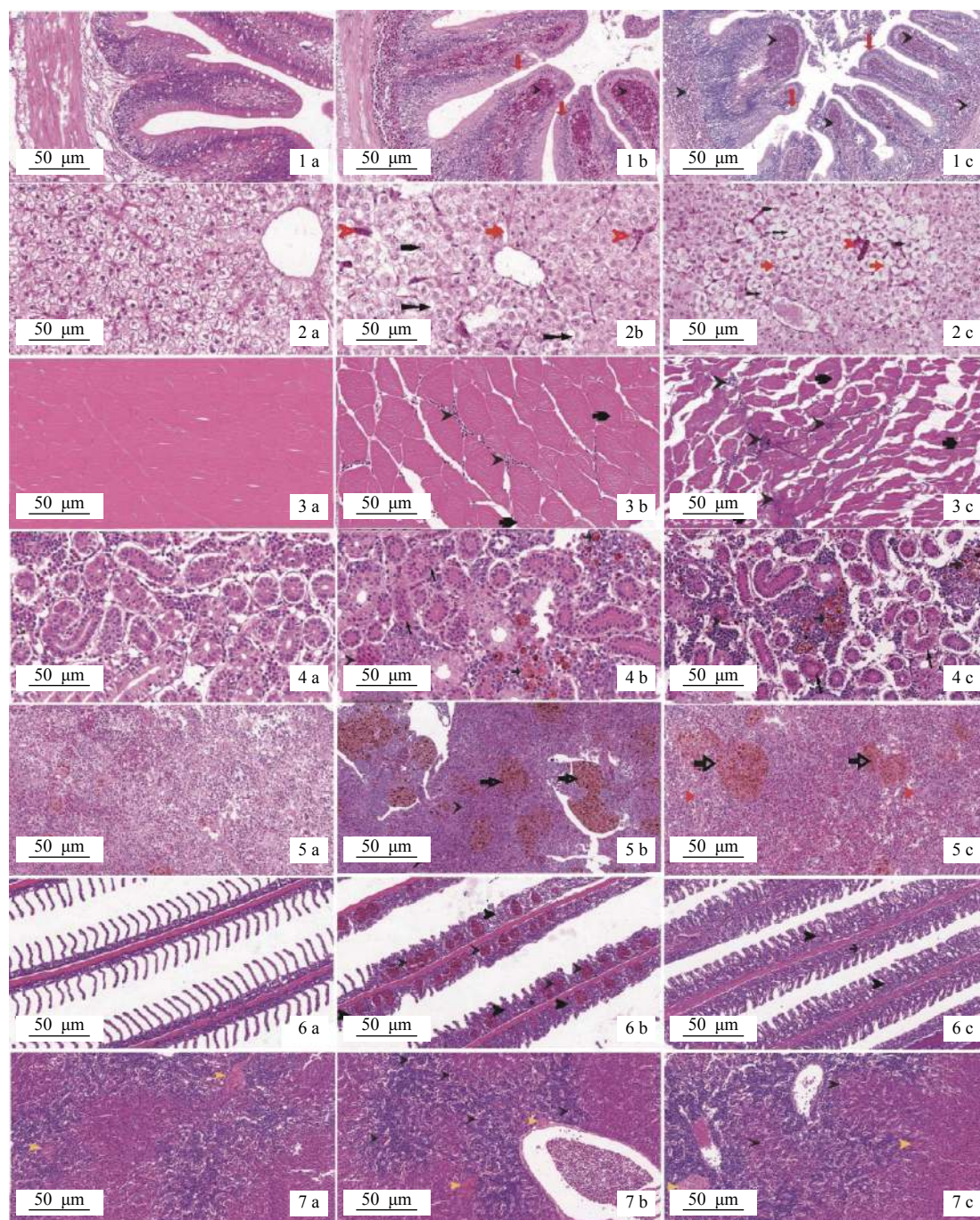
出血情况较人工感染的草鱼轻。

2.2 组织病理学分析

自然发病和人工感染草鱼的小肠黏膜绒毛末端、黏膜层和黏膜下层有大量红细胞聚集, 杯状细胞增多(图版-1b, 1c), 而健康草鱼的小肠中无



图 1 人工注射感染 (a)、自然发病 (b) 和健康草鱼 (c) 的临床症状比较
 Fig. 1 The clinical symptoms of artificial injection infection with GCRV- II (a), naturally diseased (b) and healthy *C. idella* (c)



图版 人工感染，自然发病和健康草鱼的组织病理学切片分析

a. 健康草鱼, b. 自然发病, c. 人工感染; 1. 肠道, 2. 肝胰脏, 3. 肌肉, 4. 中肾, 5. 脾脏, 6. 鳃, 7. 头肾; ➤ 组织内出血或血细胞堆积; ➡ 含铁血黄素沉积; ↓ 杯状细胞; ➤ 核严重偏向细胞一侧; ➡ 凝固性坏死; ➡ 鳃小片扭曲缩短; ➤ 嗜酸性网状结构; ➡ 肝细胞界限模糊、出现纤维化; ↖ 肾小管上皮细胞颗粒样变性; ➤ 鳃小片间隙增生; ➡ 肌纤维断裂、水肿; ➡ 肝细胞空泡化; ➤ 黑色素巨噬细胞中心; ➤ 肝血窦充血

Plate Histopathological examination of artificial injection infection with GCRV-II, naturally diseased and healthy *C. idella*

a. healthy *C. idella*, 2. naturally diseased *C. idella*, 3. *C. idella* artificially infected with GCRV-II; 1. intestine, 2. hepatopancreas, 3. muscle, 4. trunk kidney, 5. spleen, 6. gill, 7. head kidney; ➤ internal haemorrhage or accumulation of blood cells in tissue; ➡ hemosiderin agglutination; ↓ goblet cell; ➤ the nucleus heavily biases to one side of the cell; ➡ coagulation necrosis; ➡ curling and shortening of gill lamellae; ➤ acidophily of reticular structure; ➡ blurred boundaries and fibrosis of hepatic cell; ↖ granular degeneration of kidney tubular epithelial cell; ➤ gap hyperplasia of gill lamellae; ➡ rupture and oedematous of skeletal muscle fibre; ➡ cytoplasm vacuolization of hepatic cell; ➤ melanin macrophage center; ➤ hepatic sinusoid hyperaemia

充血现象,杯状细胞的数量和分泌强度维持在正常水平(图版-1a)。自然发病草鱼的红细胞浸润比为5.47%,而人工感染草鱼的红细胞浸润比为11.23%(表2),通过不同组别切片中的红细胞浸润比反映组织病变程度,说明人工感染草鱼的肠道出血情况较自然发病草鱼的更为严重。自然发病和人工感染草鱼的肝胰脏出现肝血窦充血现象,胞核严重偏向一侧,部分细胞出现空泡化,肝细胞界限变模糊,出现纤维化现象,肝板排列紊乱,肝索模糊不清(图版-2b, 2c),而健康草鱼的肝索围绕中央静脉呈网状排布,肝板排列整齐,细胞核位于肝细胞中央,肝细胞界限清晰(图版-2a)。在肌肉中,病理变化主要表现为红细胞浸润程度和肌纤维紊乱,自然发病草鱼的肌肉细胞水肿,细胞间隙增加,少量红细胞从内到外穿过肌细胞间隙(图版-3b),人工感染草鱼的肌肉细胞溶解,肌纤维退化,水肿,无条纹,大量红细胞聚集在肌细胞间隙(图版-3c),而健康草鱼的肌细胞分布致密,横纹清晰,细胞间隙无红细胞聚集(图版-3a)。自然发病草鱼的红细胞浸润比为0.56%,而人工感染草鱼的红细胞浸润比为3.31%(表2),人工感染草鱼的红细胞浸润比值更大,说明人工感染草鱼的肌肉出血情况更甚,病变更为严重。自然发病和人工感染草鱼的中肾肾小管肿胀变形,核移向一边出现溶解,组织结构塌陷、混乱,组织内出血、炎症,间质内出现大量凝固性坏死的组织并伴有少量红细胞存在,出现肾小管上皮细胞颗粒样变性(图版-4b, 4c),而健康草鱼的中肾组织肾小管上皮细胞和肾间质细胞核均位于细胞中央,细胞排列整齐,无肿胀和混乱现象(图版-4a)。自然发病和人工感染草鱼的脾脏组织嗜酸性网状结构纤维化,结构变得模糊,部分坏死网状细胞被溶解吸收呈现含铁血黄素沉积斑块,且组织内严重充血和淋巴细胞减少(图版-5b, 5c),而健康草鱼脾脏含红细胞和巨噬细胞,红髓和白髓界限明显(图版-5a)。自然发病草鱼的含铁血黄素沉积占比为26.21%,而人工感染草鱼的含铁血黄素沉积占比为11.47%(表2),含血铁黄素沉积比反映了组织内出血的程度,自然发病草鱼的含铁血黄素沉积比值更大,说明自然发病草鱼的脾脏组织内出血情况更为严重,病变程度更为明显。自然发病的和人工感染草鱼初级鳃小片间出现大量的炎症增生物,导致局部形成棒状鳃,次级鳃小片卷曲缩短,上皮细胞脱落,鳃小片末端出血形成血块(图版-6b, 6c),而健康草鱼的鳃小片排列整齐,

排列方向基本一致(图版-6a)。自然发病和人工感染草鱼的头肾均出现细胞膜边界模糊,淋巴细胞浸润,红细胞溢出现象(图版-7b, 7c),而健康草鱼的头肾组织由淋巴组织和血窦构成,头肾血管附近分布有黑色素巨噬细胞中心(图版-7a)。切片结果结合image J软件计算结果发现,人工感染草鱼的肌肉,肠道组织病变程度比自然发病严重,而自然发病的鳃和脾脏组织病变程度比人工感染严重,其余组织在2种感染方式下均出现明显病变,但病变程度无明显差别。

表2 自然发病草鱼和人工感染草鱼的组织切片结果分析比较

组别 groups	自然发病草鱼 natural disease <i>C. idella</i>	人工感染草鱼 artificial infection <i>C. idella</i>	%
肠道(红细胞浸润比) intestine red cell infiltration ratio	5.47	11.23	
肌肉(红细胞浸润比) muscle red cell infiltration ratio	0.56	3.31	
脾脏(含铁血黄素沉积占比) spleen hemosiderin agglutination ratio	26.21	11.47	

2.3 qRT-PCR 检测不同组织中的病毒量

人工感染 GCRV- II 型病毒和自然发病草鱼在不同组织中病毒表达量的对比结果显示,以 18S *rRNA* 为内参,用 VP56 和 VP4 定量引物(表 1)对两类患病草鱼的不同组织病毒载量进行定量检测,结果呈现出相似的趋势。头肾组织中的病毒量无论是在人工感染草鱼中还是自然发病草鱼中都比较高。在人工感染的草鱼组织中,肝胰脏、肠道和肌肉的病毒量较高,而在自然发病的草鱼组织中,中肾、鳃和脾脏的病毒量较高(图 2)。

2.4 Western blot 检测不同组织中 GCRV 蛋白表达

自然发病和人工感染草鱼各组织中 GCRV 蛋白的表达结果显示,在 VP4 和 VP56 抗体检测下,人工感染草鱼各组织中均检测到病毒蛋白的存在,显示出一致的趋势,头肾、肝胰脏和肌肉检测到的条带较粗,而鳃、中肾和脾脏检测到的条带较细(图 3-a, b),与定量结果显示的趋势基本一致;自然发病草鱼各组织中也均检测到病毒,鳃、肌肉、肠道、头肾、中肾、脾脏和肝胰脏均检测到条带,但条带粗细基本一致,无明显差别(图 3-c,

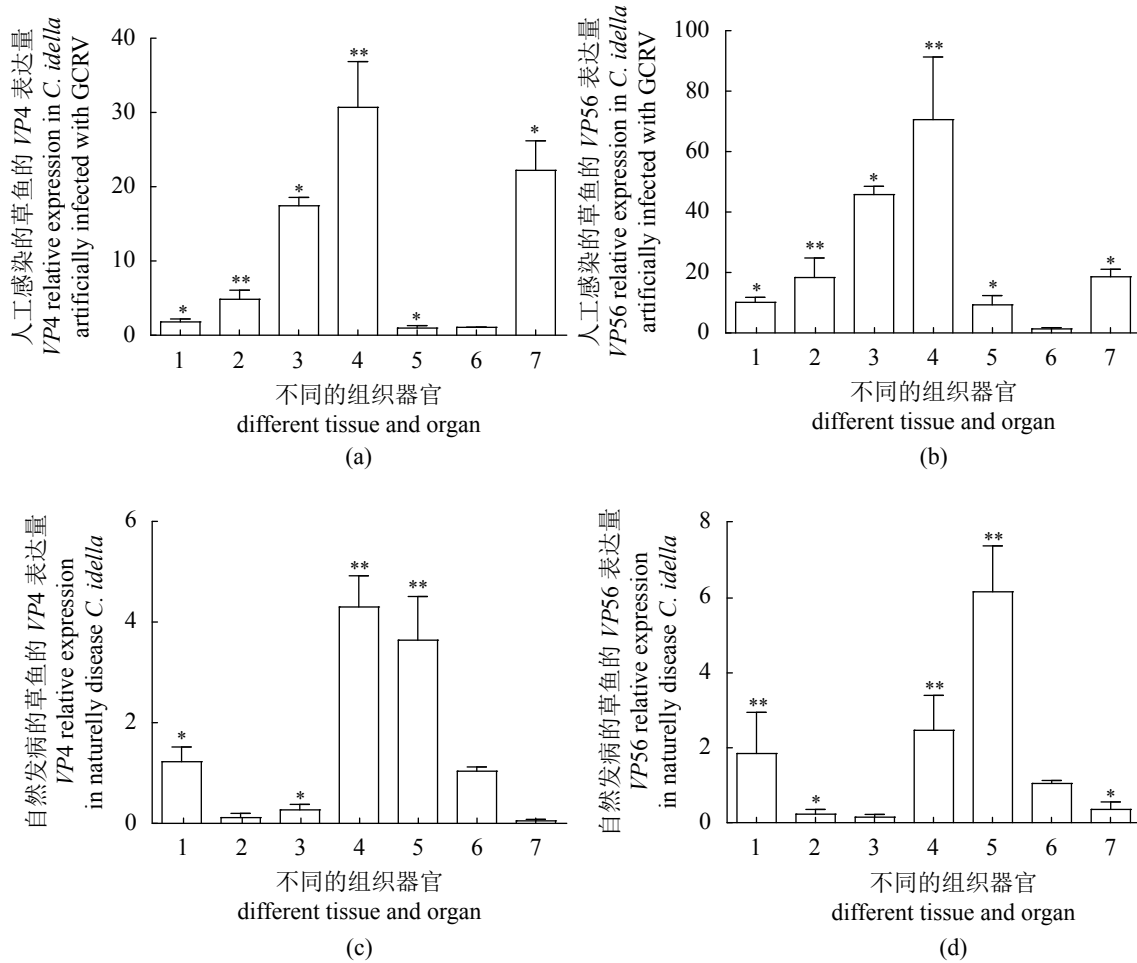


图2 人工感染和自然发病的草鱼不同组织中 GCRV 的表达水平

(a) 人工感染草鱼在不同组织中 VP4 的表达量, (b) 人工感染草鱼在不同组织中 VP56 的表达量, (c) VP4 在自然发病草鱼不同组织中的表达量, (d) VP56 在自然发病草鱼不同组织中的表达量; 1. 鳃, 2. 肌肉, 3. 肠道, 4. 头肾, 5. 中肾, 6. 脾脏, 7. 肝胰脏; 下同

Fig. 2 GCRV expression levels in different tissues of artificial infection and naturally diseased *C. idella*

(a) the expression level of VP4 in artificial infection *C. idella*, (b) the expression level of VP56 in artificial infection *C. idella*, (c) the expression level of VP4 in natural infection *C. idella*, (d) the expression level of VP56 in natural infection *C. idella*; 1. gill, 2. muscle, 3. intestine, 4. head kidney, 5. trunk kidney, 6. spleen, 7. hepatopancreas; the same below

d)。说明在人工感染草鱼中, 头肾、肝胰脏和肌肉的病毒量较高, 而鳃, 中肾和脾脏的病毒量较低, 而在自然发病草鱼各组织间的病毒量未见明显差别, 可能是因为自然感染方式下的各组织中病毒量均不高所致。

3 讨论

GCRV 引起的出血病具有爆发性、季节性、频繁性和传染性的特点^[5]。本研究中涉及到的自然发病草鱼在 6 月出现明显出血症状, 水温大致在 26 °C~28 °C 范围内, 而人工感染的草鱼是水温在 28 °C 左右进行的。本研究中人工感染和自然发病草鱼均出现多器官点状出血的现象, 符合草

鱼出血病的典型临床症状, 具体表现为病鱼独自游泳, 在水中上下翻滚, 对外界刺激不敏感, 体色发黑, 腹部及肌肉点状出血, 肌无力, 口腔内部和上下颌出血明显, 鳃盖内外有出血点, 鳃出血或苍白, 鳍条基部出血, 肠道颜色变深甚至坏死。根据临床症状将该病分为 3 种类型: 红肌肉型、肠炎型和红鳍红鳃盖型, 其中红肌肉型和红鳍红鳃盖型合称“三红”^[1, 18]。本研究中人工感染草鱼的出血情况严重, 自然发病草鱼的出血情况较轻, 可能与鱼体所接触的病毒量有关, 人工感染的草鱼所使用的病毒为人工富集后的病毒, 病毒量较高, 而自然发病草鱼所接触到的病毒来源于水体, 水体中的病毒量较低, 因此出血症状没有

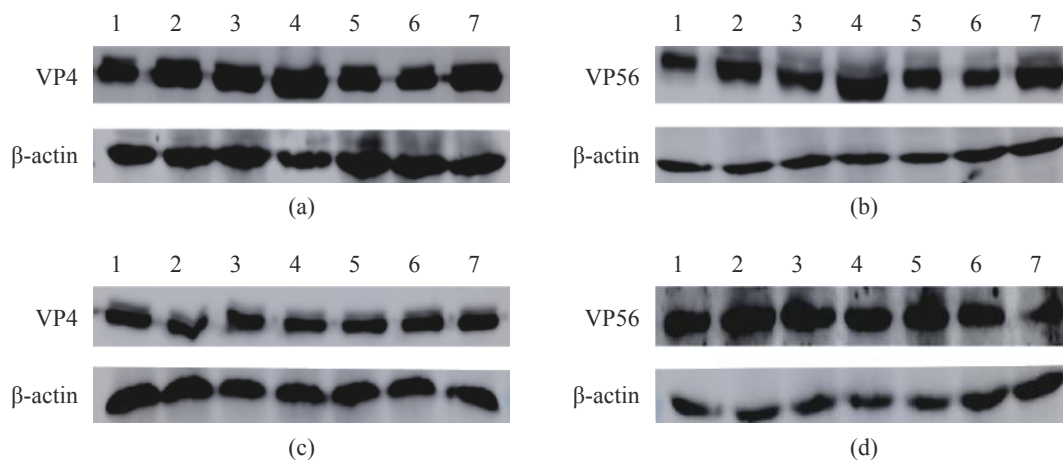


图3 人工感染和自然发病的草鱼不同组织中 GCRV 蛋白表达水平

(a) 为人工感染草鱼不同组织中 VP4 蛋白表达量; (b) 为人工感染草鱼不同组织中 VP56 蛋白表达量, (c) 为自然发病草鱼不同组织中 VP4 蛋白表达量, (d) 为自然发病草鱼不同组织中 VP56 蛋白表达量

Fig. 3 Protein levels of GCRV in different tissues of artificial infection and natural infection *C. idella*

(a) the protein levels of VP4 in different tissues of artificial infection *C. idella*; (b) the protein levels of VP56 in different tissues of artificial infection *C. idella*; (c) the protein levels of VP4 in different tissues of natural infection *C. idella*; (d) the protein levels of VP56 in different tissues of natural infection *C. idella*

人工感染鱼的严重。GCRV 感染激活诱导型一氧化氮合酶 (iNOS) 的表达, 诱导血管内皮细胞凋亡, 引起血管壁破损, 红细胞外流, 造成多器官出血现象^[20]。同时, 出血现象可能还与鱼体凝血和溶血指标有关, GCRV 感染后主要破坏鱼体的循环系统, 扩张血管壁, 使得宿主凝血功能下降, 抑制血清乳酸脱氢酶同工酶的相对活性, 导致患病鱼的生理功能严重失调, 从而进一步加剧病毒对肠道和肾脏的直接作用, 最终导致死亡^[21]。

组织病理学是研究病毒靶器官和靶细胞的第一步, 同时也是研究病毒致病机理的基础。目前关于 GCRV 引起草鱼的组织病理变化有较多的研究, 但都集中于人工感染造成的组织病理损伤研究^[5, 17-18, 22], 自然感染和人工感染引起草鱼的组织病理学观察缺乏系统的比较研究。本研究为完善 GCRV 不同感染方式引起的草鱼组织病理信息而展开研究。不同组织有不同的病理特征, 鳃组织的病理变化主要表现为充血、鳃小片上皮细胞坏死及鳃小片炎症增生, 从而影响气体交换, 导致缺氧和鳃血液循环功能受损^[5]。本研究发现自然发病鱼的鳃组织病变程度比人工感染鱼严重, 推测是因为在自然发病鱼中, 鳃是 GCRV 进入宿主主体内门户之一。而在肌肉和肠道组织中, 大量红细胞充盈, 肠道还出现萎缩现象, 影响消化酶的分泌、营养物质的吸收和黏膜免疫因子的释放, 导致鱼体肠道吸收功能和免疫功能受损^[5]。人工

感染的肠道组织出血情况较为严重, 可能与注射方式有关, 采取腹腔注射的方式病毒直接进入腹腔, 靶向密切接触的肝胰脏、肠道和肌肉并进行增殖和扩散, GCRV 没有通过水体作为媒介进入鱼体, 因此在人工感染的情况下, 肝胰脏、肠道和肌肉为主要受累器官。肝胰脏是主要的代谢器官, 参与污染物的生物转化、脱氧、肝糖的储存和分泌蛋白的合成^[5]。草鱼脾脏作为血库, 还产生免疫球蛋白、补体和其他参与免疫功能的物质。中肾清除有害代谢物, 维持电解质稳态。头肾不含肾单位, 是重要的造血器官和免疫器官^[23]。在这些组织中, GCRV 引起严重的空泡和细胞坏死, 导致机体内头肾和脾脏组织的免疫和造血功能的减弱, 同时削弱了肝胰脏的代谢功能和解毒能力, 并引起中肾组织的过滤、重吸收和分泌功能的损伤, 最终导致病毒大量扩散和增殖。以上结果表明, GCRV 主要破坏血液循环系统和实质器官, 感染 GCRV 的草鱼死于循环系统紊乱和多器官衰竭^[17]。

根据本研究的 qRT-PCR 和 Western blot 检测结果分析, 在定量检测到 VP4 和 VP56 在各组织中表达量有所不同, 与 GCRV 的 VP4 和 VP56 片段自身的表达量高低相契合^[5]。头肾病毒载量在两类感染草鱼中都很高。在人工感染草鱼中, 肝胰脏、肠道和肌肉的病毒量较高, 在自然发病鱼中, 中肾、鳃和脾脏的病毒量较高。可能是由于

两种感染方式的病毒入侵门户不同,人工感染通过腹腔注射使病毒从密切接触的肝胰脏、肠道及体壁肌肉进入血液系统,感染其他器官。在自然发病草鱼中,鳃作为GCRV进入宿主体内的主要通道之一,鳃组织中病毒的存在也表明鱼体通过过滤和呼吸作用与水体进行物质交换,导致GCRV感染鳃血管内皮细胞后,在该细胞增殖,释放到血液中,进而随着血液循环感染头肾、中肾、脾脏等免疫器官,导致疾病发生^[24]。头肾是草鱼重要的造血和免疫器官,两种感染方式的病鱼头肾组织中病毒量都很高,说明头肾是GCRV的主要靶器官,GCRV进入鱼体后通过血液循环进入头肾及其他组织,在头肾中聚集,并没有引起明显的病理损伤,与头肾强大的免疫系统共存,病毒核酸表达最高,病毒蛋白并非最高(特别是自然感染)。由此可见,头肾可以称为GCRV的“病毒库”,且病毒在头肾中处于非活跃的“静息”状态。暗示GCRV可能先潜伏在头肾中,随着病程发展,病毒扩散到其他组织,造成组织出血,至于出血症状的出现与否,只是病毒潜伏期和发展期的不同表现形式^[25]。有关GCRV潜伏感染的问题仍待研究。

综上所述,本研究系统比较了人工感染和自然感染II型GCRV草鱼的临床症状、病理特征和病毒组织分布,为诊断病毒性出血疾病提供了参考。在自然感染情况下,鳃是GCRV的主要入侵通道之一,而在人工感染情况下,肝胰脏、肠道和肌肉是GCRV入侵的主要靶器官。无论人工感染还是自然感染,头肾均为GCRV的主要聚集器官或“病毒库”。这些结果有助于深入解析GCRV的发病机制和草鱼的免疫机制,也为后续潜伏感染研究提供思路,同时也为草鱼出血病的防治和疫苗的研发提供参考。

(作者声明本文无实际或潜在的利益冲突)

参考文献 (References):

- [1] Su H, Su J G. Cyprinid viral diseases and vaccine development[J]. *Fish & Shellfish Immunology*, 2018, 83: 84-95.
- [2] 桂朗, 张奇亚. 中国水产动物病毒学研究概述[J]. *水产学报*, 2019, 43(1): 168-187.
Gui L, Zhang Q Y. A brief review of aquatic animal virology researches in China[J]. *Journal of Fisheries of China*, 2019, 43(1): 168-187 (in Chinese).
- [3] Yu F, Wang L L, Li W J, *et al.* Aquareovirus NS31 protein serves as a specific inducer for host heat shock 70-kDa protein[J]. *Journal of General Virology*, 2020, 101(2): 145-155.
- [4] Attoui H, Fang Q, Jaafar F M, *et al.* Common evolutionary origin of aquareoviruses and orthoreoviruses revealed by genome characterization of golden shiner reovirus, grass carp reovirus, striped bass reovirus and golden ide reovirus (genus *Aquareovirus*, family *Reoviridae*)[J]. *Journal of General Virology*, 2002, 83(8): 1941-1951.
- [5] Wu M L, Li H Y, Chen X W, *et al.* Studies on the clinical symptoms, virus distribution, and mRNA expression of several antiviral immunity-related genes in grass carp after infection with genotype II grass carp reovirus[J]. *Archives of Virology*, 2020, 165(7): 1599-1609.
- [6] Liemann S, Chandran K, Baker T S, *et al.* Structure of the reovirus membrane-penetration protein, $\mu 1$, in a complex with its protector protein, $\sigma 3$ [J]. *Cell*, 2002, 108(2): 283-295.
- [7] Odegard AL, Chandran K, Zhang X, *et al.* Putative autocleavage of outer capsid protein $\mu 1$, allowing release of myristoylated peptide $\mu 1N$ during particle uncoating, is critical for cell entry by reovirus[J]. *Journal of Virology*, 2004, 78(16): 8732-8745.
- [8] Su H, Fan C J, Liao Z W, *et al.* Grass carp reovirus major outer capsid protein VP4 interacts with RNA sensor RIG-I to suppress interferon response[J]. *Bio-molecules*, 2020, 10(4): 560.
- [9] Bergelson J M, Cunningham J A, Droguett G, *et al.* Isolation of a common receptor for coxsackie B viruses and adenoviruses 2 and 5[J]. *Science*, 1997, 275(5304): 1320-1323.
- [10] Pei C, Gao Y, Sun X Y, *et al.* A developed subunit vaccine based on fiber protein VP56 of grass carp reovirus providing immune protection against grass carp hemorrhagic disease[J]. *Fish & Shellfish Immunology*, 2019, 90: 12-19.
- [11] Ji J F, Rao Y L, Wan Q Y, *et al.* Teleost-specific TLR19 localizes to endosome, recognizes dsRNA, recruits TRIF, triggers both IFN and NF- κB pathways, and protects cells from grass carp reovirus infection[J]. *Journal of Immunology*, 2018, 200(2): 573-585.
- [12] 李贤, 曾伟伟, 王庆, 等. 草鱼呼肠病毒研究进展[J]. *动物医学进展*, 2016, 37(7): 94-101.

- Li X, Zeng W W, Wang Q, *et al.* Progress on grass carp reovirus[J]. *Progress in Veterinary Medicine*, 2016, 37(7): 94-101 (in Chinese).
- [13] Ye X, Tian Y Y, Deng G C, *et al.* Complete genomic sequence of a reovirus isolated from grass carp in China[J]. *Virus Research*, 2012, 163(1): 275-283.
- [14] He L B, Zhang A D, Pei Y Y, *et al.* Differences in responses of grass carp to different types of grass carp reovirus (GCRV) and the mechanism of hemorrhage revealed by transcriptome sequencing[J]. *BMC Genomics*, 2017, 18(1): 452.
- [15] Rao Y L, Su J G. Insights into the antiviral immunity against grass carp (*Ctenopharyngodon idella*) reovirus (GCRV) in grass carp[J]. *Journal of Immunology Research*, 2015, 2015: 670437.
- [16] 曾伟伟, 王庆, 王英英, 等. 草鱼呼肠孤病毒三重PCR检测方法的建立及其应用[J]. *中国水产科学*, 2013, 20(2): 419-426.
- Zeng W W, Wang Q, Wang Y Y, *et al.* Establishment of multiplex PCR for detection of grass carp reovirus and its application[J]. *Journal of Fishery Sciences of China*, 2013, 20(2): 419-426 (in Chinese).
- [17] 郑德崇, 黄琪琰, 蔡完其, 等. 草鱼出血病的组织病理研究[J]. *水产学报*, 1986, 10(2): 151-159.
- Zheng D C, Huang Q Y, Cai W Q, *et al.* Histopathological studies on the hemorrhage disease of grass carp[J]. *Journal of Fisheries of China*, 1986, 10(2): 151-159 (in Chinese).
- [18] Tang Y F, Zeng W W, Wang Y Y, *et al.* Comparison of the blood parameters and histopathology between grass carp infected with a virulent and avirulent isolates of genotype II grass carp reovirus[J]. *Microbial Pathogenesis*, 2020, 139: 103859.
- [19] 褚鹏飞, 何利波, 汪浩, 等. 一种新型草鱼呼肠孤病毒人工感染方法[J]. *水生生物学报*, 2016, 40(6): 1166-1171.
- Chu P F, He L B, Wang H, *et al.* Preliminary study on a new method of GCRV artificial infection[J]. *Acta Hydrobiologica Sinica*, 2016, 40(6): 1166-1171 (in Chinese).
- [20] Liang B, Su J G. Inducible nitric oxide synthase (*iNOS*) mediates vascular endothelial cell apoptosis in grass carp reovirus (GCRV)-induced hemorrhage[J]. *International Journal of Molecular Sciences*, 2019, 20(24): 6335.
- [21] Liang H R, Li Y G, Zeng W W, *et al.* Pathogenicity and tissue distribution of grass carp reovirus after intraperitoneal administration[J]. *Virology Journal*, 2014, 11(1): 178.
- [22] 丁清泉, 余兰芬, 王学兰, 等. 草鱼出血病鱼主要器官组织的超薄切片观察及感染力的比较[J]. *水产学报*, 1990, 14(1): 66-69.
- Ding Q Q, Yu L F, Wang X L, *et al.* Observation on ultrathin sections of major organ's tissue and their infection in hemorrhage of grass carp[J]. *Journal of Fisheries of China*, 1990, 14(1): 66-69 (in Chinese).
- [23] 林秀秀, 叶元土, 吴萍, 等. 鲤疱疹 II 型病毒(CyHV-2)感染对异育银鲫(*Carassius auratus gibelio*)组织器官的损伤作用[J]. *基因组学与应用生物学*, 2016, 35(3): 587-594.
- Lin X X, Ye Y T, Wu P, *et al.* The injury effect of infection by Cyprinid herpesvirus 2 (CyHV-2) on tissues and organs of gibel carp (*Carassius auratus gibelio*)[J]. *Genomics and Applied Biology*, 2016, 35(3): 587-594 (in Chinese).
- [24] 王铁辉, 陈宏溪, 刘沛霖, 等. 草鱼出血病病毒人工感染稀有鲫出血病鱼主要器官组织的超薄切片观察[J]. *水生生物学报*, 1993, 17(4): 343-346.
- Wang T H, Chen H X, Liu P L, *et al.* Observations on the ultra-thin sections of the main organs and tissues of hemorrhagic gobiocypris rarus artificially infected by grass carp hemorrhagic virus (GCHV)[J]. *Acta Hydrobiologica Sinica*, 1993, 17(4): 343-346 (in Chinese).
- [25] 朱心玲, 贾丽珠, 张明瑛. 草鱼出血病潜伏期和发展期的血液病理研究[J]. *水生生物学报*, 1987, 11(1): 59-66.
- Zhu X L, Jia L Z, Zhang M Y. Haemopathological study on latent and developing period of hemorrhagic disease of grass carp fingerlings[J]. *Acta Hydrobiologica Sinica*, 1987, 11(1): 59-66 (in Chinese).

Studies on pathological symptoms and virus distribution in natural and artificial injection infection *Ctenopharyngodon idella* with grass carp reovirus type II

YANG Ling^{1,2,3}, SU Jianguo^{1,2,3*}

(1. College of Fisheries, Huazhong Agricultural University, Wuhan 430070, China;

2. Laboratory for Marine Biology and Biotechnology, Pilot National Laboratory for Marine Science and Technology, Qingdao 266237, China;

3. Engineering Research Center of Green Development for Conventional Aquatic Biological Industry in the Yangtze River Economic Belt, Ministry of Education, Wuhan 430070, China)

Abstract: Grass carp reovirus (GCRV) is one of the main pathogens harmful to the health of *Ctenopharyngodon idella*, causing severe grass carp hemorrhagic disease. To explore the difference between naturally and artificially injection infected *C. idella* with GCRV-II virus in clinical symptoms, pathological features, and virus distribution, we used clinical necropsy, histopathological observation, molecular biology detection, real-time fluorescent quantitative (qRT-PCR), and Western blot detection methods for experiments. We compared the clinical symptoms of naturally diseased and artificially injected *C. idella*, and found that the eye socket, operculum, mouth cavity, abdomen, fin base, intestine and muscle of the diseased *C. idella* showed obvious punctate hemorrhage. The bleeding of the latter was more serious than that of the former. Compared with histopathological sections, it was found that the infected tissues had different degrees of congestion and erythrocytes accumulation. Among them, the intestines, muscles and hepatopancreas of the artificial injection of *C. idella* were more severely affected, showing more serious intra-tissue bleeding and lesions. The gills and spleen of naturally diseased *C. idella* were more severely affected, the gills showed more serious hyperaemia and inflammatory hyperplasia, and large areas of hemosiderin agglutination lesions appeared in the spleen. The results of qRT-PCR and Western blot tests showed that GCRV was distributed in different tissues. The head kidney had a relatively high viral load in diseased fish by the two infection methods. The viral load of the hepatopancreas, intestine, and muscle was higher in artificially injection infected fish. The amount of virus is higher in the trunk kidney, gill, and spleen in naturally diseased fish. Therefore, the hepatopancreas, intestine, and muscle may be the main target organs of GCRV invasion in artificial injection infection, while the gill may be the main target organ of GCRV invasion in the case of natural disease, and the target organ for virus accumulation is the head kidney. The head kidney is the "virus library" of GCRV. This study is helpful to deeply analyze the pathogenesis of GCRV and the immune responses of *C. idella*, and may provide references for the prevention and treatment of *C. idella* hemorrhagic disease and the development of the vaccine.

Key words: *Ctenopharyngodon idella*; grass carp reovirus (GCRV); clinical symptom; histopathology; virus distribution

Corresponding author: SU Jianguo. E-mail: sujianguo@mail.hzau.edu.cn

Funding project: National Key Research and Development Program of China (2018YFD0900504)